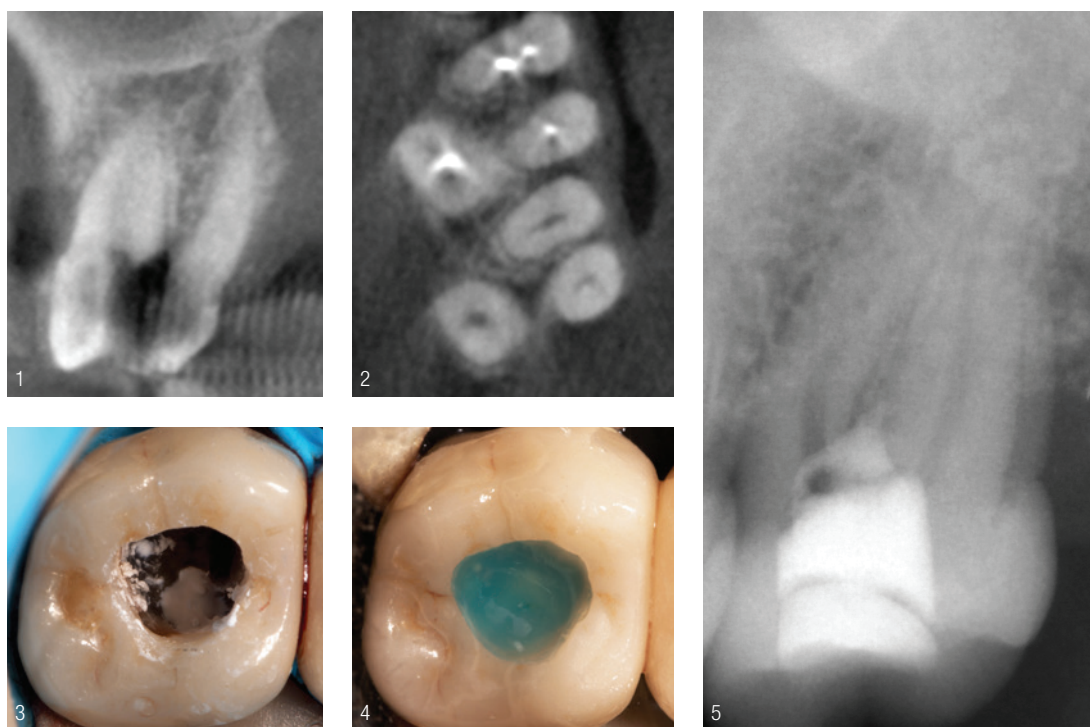


Optimale Restauration von Zähnen mit Perforationen

Ein Beitrag von ZA Georg Benjamin

FALLBERICHT /// Perforationen gehören zu den Komplikationen, mit denen sich eine endodontische Praxis täglich auseinandersetzen muss. Dank hydraulischer Silikatzemente ist die Prognose für einen Perforationsverschluss gut. Trotzdem bleibt die Frage unbeantwortet, wie eine Perforation optimal restauriert werden kann.



GC Germany GmbH
Infos zum Unternehmen



Klinische Ausgangssituation

Ein männlicher Patient suchte an einem Wochenende den Notdienst aufgrund von Schmerzen in Regio 27 auf. Im Rahmen der Schmerzbehandlung stellte der behandelnde Zahnarzt eine äußerst starke, vom palatinalen Kanal ausgehende Blutung fest und bat den Patienten, sich am Montag umgehend bei einem Zahnarzt zur Nachkontrolle vorzustellen. Der Hauszahnarzt des Mannes diagnostizierte im Anschluss zur

Abb. 1 und 2: DVT von Zahn 27. **Abb. 3:** Die Perforation wurde mit einem hydraulischen Silikatzement verschlossen. **Abb. 4:** Die Öffnung wurde provisorisch mit einem hygroskopischen, temporären Verschlussmaterial verschlossen und mit einem blauen, fließfähigen Komposit bedeckt. **Abb. 5:** Röntgenaufnahme des Perforationsverschlusses nach dem ersten Termin.

röntgenologischen Untersuchung eine Perforation und überwies ihn an die Praxis des Autors, der dort ein DVT anfertigte, um das Ausmaß der Perforation besser einschätzen zu können (Abb. 1 und 2). Noch am selben Tag er-

folgte die Behandlung des Zahns. Die Position des palatinalen Kanals lag aufgrund der Zahnrotation um einiges weiter distal als erwartet. Die Perforation wurde mit einem hydraulischen Silikatzement verschlossen (Abb. 3) und die

räume realisieren lassen.

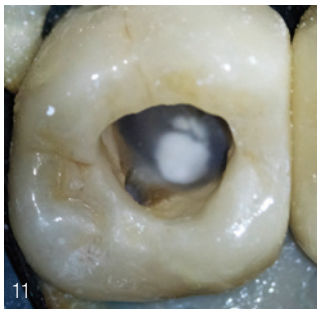
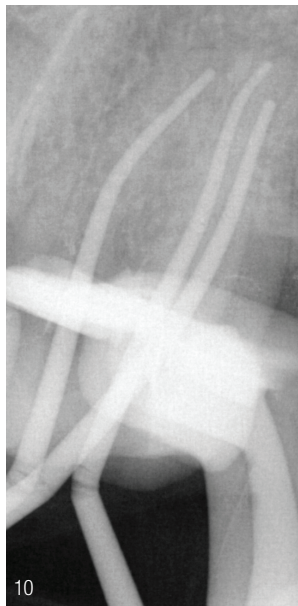
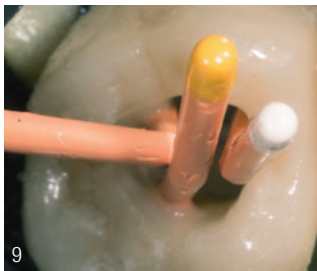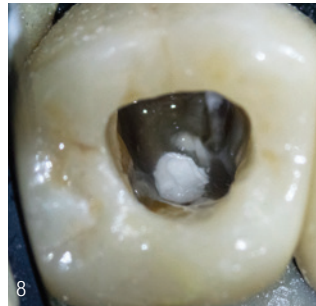
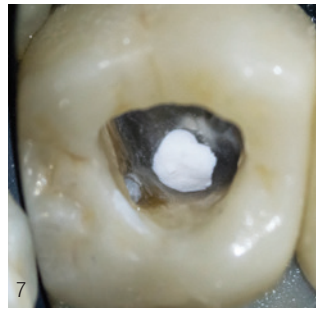
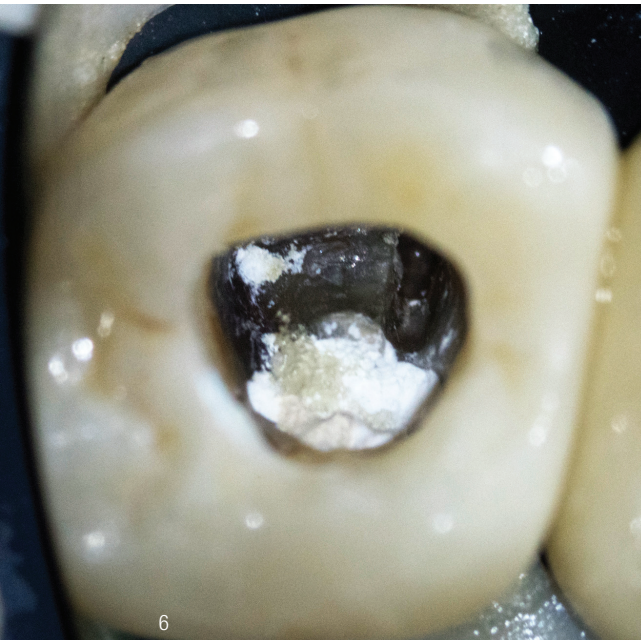


Abb. 6: Der hydraulische Silikatzement nach vollständiger Abbindung. **Abb. 7:** Überschüssiger Zement wurde zurückgeschliffen. **Abb. 8:** Mit G-Premio BOND versiegeltes Dentin und Zement. **Abb. 9:** Platzierung von Mastercones im Kanal. **Abb. 10:** Röntgenaufnahme mit Mastercones zur Bestätigung der ermittelten Arbeitslänge. **Abb. 11:** Sandstrahlen vor dem Verschließen mit everX Flow.

Wurzelkanäle aufbereitet. Anschließend erfolgte die Spülung der Kanäle mit NaOCl sowie der provisorische Verschluss (Abb. 4 und 5).

Das richtige Adhäsiv bei tiefen endodontischen Kavitäten

Bei einem zweiten Termin schliß der Autor den vollständig ausgehärteten hydraulischen Silikatzement zunächst zurück (Abb. 6 und 7). Vor der NaOCl-Desinfektion erfolgte dann die Versiege-

lung des Dentins mit G-Premio BOND gemäß des IES-Protokolls (Immediate Endodontic Sealing), welches dem IDS-Protokoll (Immediate Dentin Sealing) ähnlich ist (Abb. 8).¹ G-Premio BOND ist ein Universaladhäsiv, das unter starkem Luftdruck getrocknet werden muss, und das sich ideal für die Behandlungen von tiefen endodontischen Kavitäten eignet, da ein Pooling des Adhäsivs auf dem Kavitätenboden verhindert wird. Die Wurzelkanalfüllung (Abb. 9 und 10) wurde so tief wie möglich abgeschmol-

| praxisplanung
| praxiseinrichtung
| projektsteuerung

www.mayer-im.de

mayer gmbh | info@mayer-im.de
amalienstraße 4 | 75056 sulzfeld

|praxen |apotheeken |business
|wohnen |medizinische zentren

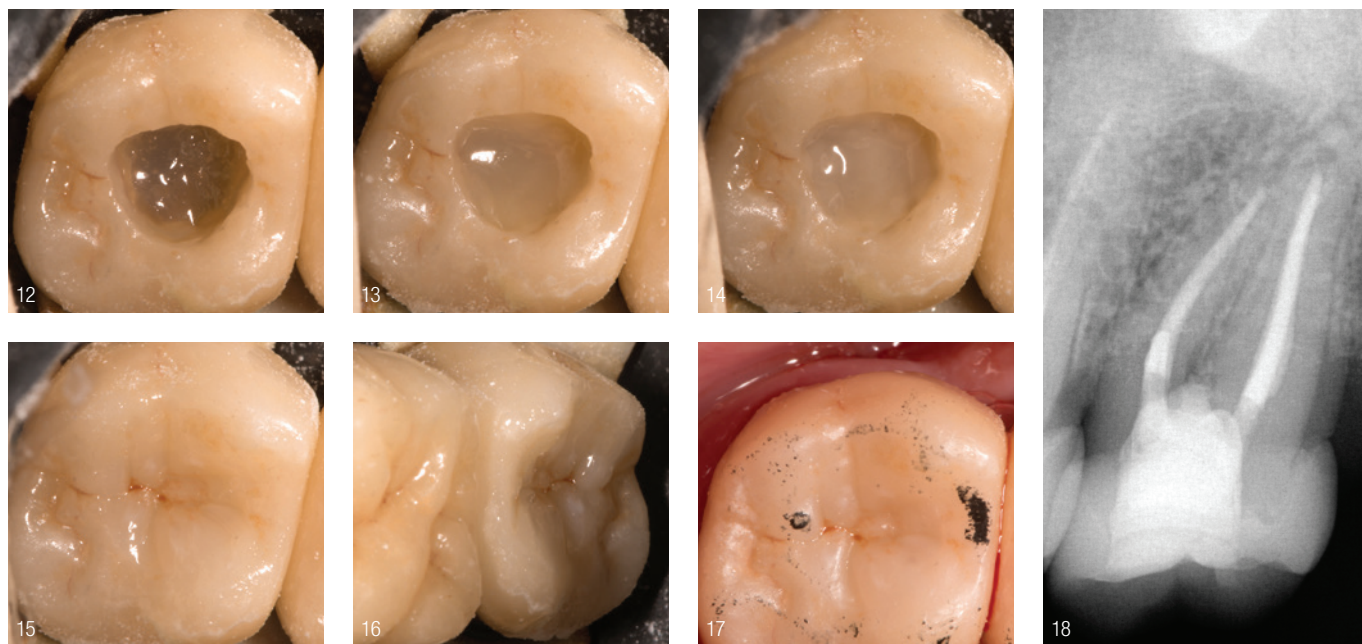


Abb. 12: Das Komposit everX Posterior. **Abb. 13:** Das Komposit everX Flow, Dentinfarbe. **Abb. 14:** Restauration mit Essentia Masking Liner. **Abb. 15:** Restauration mit Essentia Universal. **Abb. 16:** Formen und Modellieren mit GC Gradia Brush. **Abb. 17:** Okklusionskontrolle nach Kofferdam. **Abb. 18:** Finale Röntgenkontrolle.

zen, um beim folgenden postendodontischen Verschluss eine möglichst große adhäsive Retentionsfläche zu gewinnen. Im Anschluss zum Sandstrahlen mit Aluminiumoxid (Al_2O_3 ; Abb. 11) kam everX Flow (Bulk Shade) zum Einsatz – ein Produkt, das eine Lücke im bisherigen Behandlungsprotokoll des Autors schließt.

Snow-Plow-Technik

Das glasfaserverstärkte Komposit everX Flow fließt mühelos und blasenfrei in tiefe Kanäle hinein und kann somit auch für das Auffüllen von kleinen Wurzelkanälen verwendet werden.

Im hier dargestellten Fall kam die sogenannte „Snow-Plow-Technik“ in Verbindung mit dem viskoserem Komposit everX Posterior zum Einsatz. Mit everX Flow und everX Posterior können perforierte Bereiche vollständig umschlossen und zusätzlich stabilisiert werden, was mit einem Glasfaserstift nicht möglich wäre. Aufgrund der Bulk-Fill-Eigenschaft des Materials mit seinen zahlreichen kleinen Glasfasern wird das Poly-

merisationslicht tief in die Kavität geleitet. Um einen unsichtbaren Verschluss der Krone zu gewährleisten, wurde eine Schicht everX Flow in Dentinfarbe auf die Schicht everX Posterior aufgetragen (Abb. 12 und 13). Der Essentia Masking Liner bietet zusätzliche Sicherheit, um eine optimale Farbabweckung zu erreichen (Abb. 14). Abschließend erfolgte der Verschluss der Krone mit Essentia Universal Shade (Abb. 15).

Um die anatomische Morphologie zu formen, kamen GC Gradia Brushes in Kombination mit GC Modeling Liquid zum Einsatz (Abb. 16 und 17). Die verschiedenen Schichten sind im postoperativen Röntgenbild deutlich zu erkennen (Abb. 18).

Fazit

SFRC-faserverstärkte Composite weisen eine höhere Bruchfestigkeit auf als herkömmliche Composite.^{2,3} Damit lassen sich perforierte Zähne auf eine Weise stabilisieren, wie es mit Glasfaserstiften nicht möglich ist. Die physikalischen Eigenschaften von everX Flow sind ins-

besondere bei einem postendodontischen adhäsiven Perforationsverschluss von Vorteil, da das risshemmende Material das gesamte Pulpakavum verstärken kann.

INFORMATION ///

ZA Georg Benjamin
Spezialist für Endodontie
 Dentalzentrum Bayreuth
 Karl-Marx-Straße 8
 95444 Bayreuth
 Georg@saurezaehne.de

Infos zum Autor



Literatur

